


January 2012

Manejo optométrico de baja visión asociada a macroadenoma hipofisiario

Diana Gutiérrez Melgarejo
revistasaludvisual@lasalle.edu.co

Follow this and additional works at: <https://ciencia.lasalle.edu.co/svo>

 Part of the [Eye Diseases Commons](#), [Optometry Commons](#), [Other Analytical, Diagnostic and Therapeutic Techniques and Equipment Commons](#), and the [Vision Science Commons](#)

Citación recomendada

Gutiérrez Melgarejo D. Manejo optométrico de baja visión asociada a macroadenoma hipofisiario. Cienc Tecnol Salud Vis Ocul. 2012;(2): 93-102. doi: <https://doi.org/10.19052/sv.1438>

This Artículo de Revisión is brought to you for free and open access by the Revistas científicas at Ciencia Unisalle. It has been accepted for inclusion in Ciencia y Tecnología para la Salud Visual y Ocular by an authorized editor of Ciencia Unisalle. For more information, please contact ciencia@lasalle.edu.co.

Manejo optométrico de baja visión asociada a macroadenoma hipofisiario

Optometric management of low vision associated to pituitary macroadenoma

DIANA GUTIÉRREZ MELGAREJO*

RESUMEN

El macroadenoma hipofisiario es un tumor de diámetro superior a 10 mm ubicado en la hipófisis, con una prevalencia del 0,20% en población viva no seleccionada. Las manifestaciones clínicas incluyen alteraciones visuales tales como defectos en el campo visual (CV) debidos al desplazamiento del quiasma óptico de su posición inicial. La prevalencia de los defectos del CV varía del 32 % al 96 % y generalmente se encuentra hemianopsia bitemporal. Estos pacientes raramente se manejan de manera ítegral y son considerados como pacientes con baja visión según la OMS. De aquí la importancia del conocimiento del manejo optométrico ítegral en estos casos

Palabras clave: adenoma hipofisiario, hemianopsia bitemporal, baja visión.

ABSTRACT

Pituitary adenoma is a tumor with a diameter greater than 10 mm located in the pituitary gland, with a prevalence of 0.20% in unselected living population. Clinical manifestations include visual disturbances such as visual field defects due to displacement of the optic chiasm from its normal position. The prevalence of visual field defects varies from 32% to 96%, and bitemporal hemianopsia is typically found. These lesions rarely have a full recovery, and so these patients are categorized as low vision patients according to the World Health Organization; hence the importance of knowing what the optometrist intervention and management are in such cases.

Keywords: pituitary adenoma, bitemporal hemianopsia, low vision.

*Optómetra, MSc. Ciencias de la Visión, Universidad de La Salle.

INTRODUCCIÓN

La hipófisis es una glándula endocrina importante que regula la mayor parte de los procesos biológicos del organismo; su longitud máxima en la mujer es de 9 mm y en el hombre es de 8 mm (Grossman, 2003; Maciá, 2005). Está ubicada en la depresión del hueso esfenoidal (silla turca), forma parte de la base del cráneo y está localizada detrás de las órbitas. La glándula hipófisis nace dentro de la silla y está conectada al cerebro por un tallo llamado el infundíbulo. Se localiza justo por encima del seno esfenoidal (figura 1) y entre los senos cavernosos que contienen las dos arterias carótidas y los nervios responsables de la sensación facial y de los movimientos de los ojos y los párpados. Los nervios ópticos que provienen de cada ojo se encuentran justo por encima de la silla en el quiasma óptico.

ADENOMA HIPOFISARIO

El adenoma hipofisario se define como una proliferación monoclonal en la hipófisis (Rojas, 2008; Lioyd, 2001; Faglia, 2001; Melmed, 2003). Los adenomas hipofisarios se clasifican según el tamaño y el tipo celular.

CLASIFICACIÓN SEGÚN TAMAÑO

Los procesos expansivos (tumores) de la hipófisis se clasifican en dos categorías, de acuerdo con su tamaño (Lee Pil, 2011). La primera categoría son los incidentalomas hipofisarios, en donde no existe sospecha de enfermedad de la glándula. La prevalencia de estas lesiones se ha logrado determinar mediante tomografía computarizada (TAC) o resonancia nuclear magnética (RNM) y se aproxima al 10%, y en series autópsicas alcanza el 18%. Se trata, en la gran mayoría de los casos, de microadenomas de hipófisis (por definición, aquellos con diámetro igual o inferior a 10 mm) (Bobes, 2005). La segunda categoría son los macroadenomas hipofisarios (de diámetro superior a 10 mm), que son infrecuentes, con una prevalencia del 0,20% en población viva no seleccionada (Fujimoto, 2002; Bobes, 2005).

CLASIFICACIÓN SEGÚN TIPO CELULAR

Según el tipo celular los adenomas hipofisarios pueden ser:

Prolactinomas: hiperfunción de la hormona (GNRH), incidencia 22-73%, mayor en mujeres de edades entre 20 y 50 años (Rojas, 2008); se presentan alteraciones menstruales, galactorrea, infertilidad,

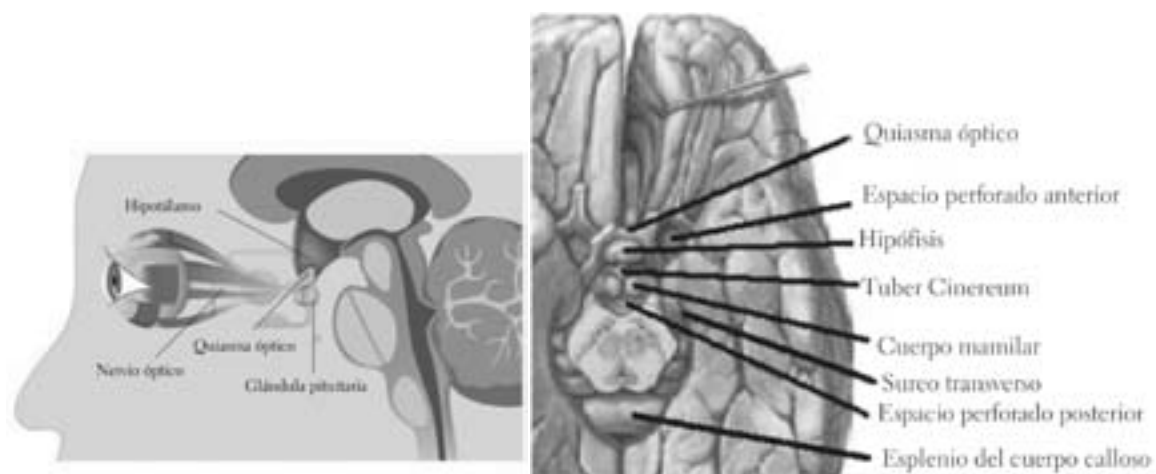


FIGURA 1. Glándula hipófisis o pituitaria

Fuente: http://es.123rf.com/photo_15111561_la-glandula-pituitaria.html.

disminución de la libido, osteoporosis e hiperprolactinemia (Molitch, 2001; Moreno, 2005).

Adenoma somatotropo: hiperfunción de la hormona (GH); incidencia de 15-21%, prevalencia de 40-70% por millón de habitantes en edades entre 30 y 50 años (Suscunza, 2008); hay una hiperfunción de la hormona de crecimiento, lo cual produce crecimiento de la nariz, lengua, labios, mandíbula, manos y pies, además de cansancio, debilidad, gigantismo aumento de riesgo cardiovascular, diabetes y apnea del sueño.

Adenoma tirotrópico: hiperfunción de la hormona (TSH), incidencia menor de 1%, se presenta bocio e hipertiroidismo (Suscunza, 2008; Beckers, 2002).

Adenoma corticotropo: hiperfunción de la hormona (ACTH), incidencia de 5-11%, prevalencia de 40 casos en un millón de habitantes (Suscunza, 2008), más frecuente en mujeres. Sus manifestaciones clínicas son: aumento de peso, disminución de la libido, retraso en el crecimiento, irregularidad menstrual, depresión e intolerancia a la glucosa.

Los adenomas hipofisarios de cualquier tipo siempre tienen en común manifestaciones clínicas como la cefalea y las alteraciones visuales que se mencionan a continuación (Elgamal, 2007).

ALTERACIONES VISUALES POR MACROADENOMA HIPOFISARIO

Los macroadenomas hipofisarios causan alteraciones visuales como, por ejemplo, defectos en el campo visual debido al desplazamiento del quiasma óptico de su posición normal (American Academy of Ophthalmology, 2007). La prevalencia de los defectos del campo visual varía entre 32% y 96%, como se informa en la literatura (Natachiar, 1986; Mortini, 2005; Lee Pil, 2011). Típicamente se encuentran hemianopsias bitemporales (Thomas, 2002). Sin embargo, según el tamaño del tumor, los defectos en el campo visual pueden variar, y es posible encontrar escotomas de empalme

(compresión prequiasmática del ángulo anterior), combinados con un escotoma cecocentral ipsolateral. También se puede encontrar cuadrantanopsia superior contralateral, escotoma hemianópsico bitemporal (compresión del quiasma posterior), hemianopsia binasal (compresión bilateral del borde externo del quiasma), dependiendo del sitio y la extensión de la lesión (Poon, 1995; Cedar, 2011; Elgamal, 2007). A este tipo de casos se les llama lesiones paraserales (compresivas o infiltrantes) y producen pérdida de visión gradual y bilateral (American Academy of Ophthalmology, 2007).

Se han manifestado otros signos oculares relacionados con las lesiones compresivas del quiasma óptico producidas por el macroadenoma hipofisario (Fujimoto, 2002), como alteraciones en el fondo de ojo con cuatro presentaciones: 1) papilas totalmente normales en los casos iniciales; 2) diversos grados de atrofia óptica, que puede ir desde discreta palidez hasta atrofia marcada; 3) excavación papilar aumentada con reborde neuroretinal pálido y 4) edema de papila, que es mucho menos frecuente (Kerrison, 2000). En algunos casos se defecto pupilar aferente, defectos de la visión del color (Poon, 1995; Repka, 1989), parálisis unilateral del tercer par craneal, o parálisis completa de este (Elgamal, 2007; Petermann, 1999), diplopía (Keane, 1996) y ptosis (Yen, 1990).

TRATAMIENTO MÉDICO

El tratamiento médico para estos tumores es complejo y depende de la edad del paciente, la naturaleza, localización y extensión del tumor, su actividad hormonal y la gravedad de los síntomas. Las acciones médicas comprenden observación, cirugía, tratamiento médico y radioterapia (American Academy of Ophthalmology, 2007). La recuperación visual tras la intervención quirúrgica de un macroadenoma hipofisario se produce en tres etapas (Kerrison, 2000); estas se describen a continuación.

1) La primera etapa es la fase inicial, rápida. Hay una recuperación entre pocos días y a una semana de la cirugía. 2) La segunda etapa es la fase de lenta

recuperación, que se observa a las pocas semanas de la cirugía hasta unos pocos meses. Durante esta etapa los campos visuales muestran mejoría. 3) La tercera etapa es a partir de unos meses después de la descompresión a unos pocos años. Durante esta etapa hay una mejora mínima de los campos visuales. Algunos estudios han identificado la mejoría hasta 5 años después de la resección quirúrgica (Gnanalingham, 2005).

Los signos de mal pronóstico incluyen un gran déficit del campo visual preoperatorio, volumen del tumor hipofisario mayor de 5 cc (Hudson, 1991), radionecrosis tardías del quiasma o nervio óptico, distorsión quiasmática por adherencia, compresión quiasmática por expansión de un recubrimiento intraoperatorio de la silla turca con grasa (American Academy of Ophthalmology, 2007). Por cualquiera de estas causas no mejorará el campo visual del paciente.

MANEJO CLÍNICO DEL OPTÓMETRA EN PACIENTES CON PÉRDIDA DEL CAMPO VISUAL DESPUÉS DE INTERVENCIÓN QUIRÚRGICA DE MACROADENOMA HIPOFISARIO

Teniendo en cuenta los posibles pronósticos dados anteriormente, se considera que el optómetra puede cumplir un papel importante en el tratamiento de los pacientes que después de la intervención quirúrgica no tienen un buen pronóstico y quedan con una pérdida significativa del campo visual (hemianopsias). Por tal motivo, este tipo de paciente se cataloga, según la Organización Mundial de la Salud (OMS), como paciente de baja visión y se debe tratar como tal.

ESTRATEGIAS PARA MEJORAR EL CAMPO VISUAL EN PACIENTES CON BAJA VISIÓN GENERADA POR MACROADENOMA HIPOFISARIO

La OMS introduce 2 categorías para baja visión, utilizando como parámetro la agudeza visual (cate-

goría 1: visión máxima de 0,3 y categoría 2: visión máxima de 0,1); también se incluye la reducción de campo visual a 10 o 20 grados máximo.

El campo visual normal del ser humano sirve perfectamente para manejarse sin ninguna dificultad en su cotidianidad, sin necesidad de emplear procedimientos o estrategias especiales. El campo visual se define como la porción del espacio que un ojo es capaz de abarcar con la mirada dirigida al frente, mide 60 grados superiormente, 62-65 grados hacia la parte nasal, entre 70 y 75 grados inferior, y 90 a 105 grados hacia la parte externa o temporal (Herranz, 2006).

Se considera que una persona con campo visual de 30 grados puede desarrollar su vida normal; los problemas surgen cuando el campo es inferior a 10 grados o cuando existe hemianopsia (Reyes, 2004). Según el tamaño del campo visual afectado se establecen tres niveles de restricción: leve, entre 20 y 40 grados; moderado, entre 10 y 20 grados; y severo, menor a 10 grados. Lo mismo ocurre con la sensibilidad central y periférica, que de no estar en buenas condiciones puede afectar la percepción en el espacio.

Los defectos del campo visual pueden afectar negativamente a las actividades de la vida diaria del paciente (Cedar, 2011), tales como la higiene personal, la lectura (Schuett, 2009), la conducción (Bowers, 2009), el desplazamiento, la preparación de alimentos, ir de compras, y el uso del teléfono (Warren, 2009). Así lo manifiesta la paciente del caso clínico que enseguida se presenta.

CASO CLÍNICO

Mujer de 58 años remitida por el servicio de oftalmología con diagnóstico de hemianopsia bitemporal, con afección nasal y central OI por macroadenoma hipofisario causado por no realizar el tratamiento indicado para la tiroides.

MOTIVO DE CONSULTA

Asiste a consulta de optometría para saber si puede mejorar la visión de lejos y de cerca (no puede leer libros ni en el computador), ya que ha disminuido progresivamente la visión en ambos ojos, pero sobre todo en el ojo izquierdo.

ANTECEDENTES

Personales: hipertiroidismo (en tratamiento).

Quirúrgicos: cirugía de macroadenoma hipofisario en el 2009 (figura 2) y en el 2011 (figura 3). Actualmente, según la resonancia nuclear magnética, presenta importante masa sobre las estructuras supra y paranasales, con componente necrótico de posible origen posquirúrgico en su región central, la cual muestra adecuado plano de clivaje con la hipófisis.

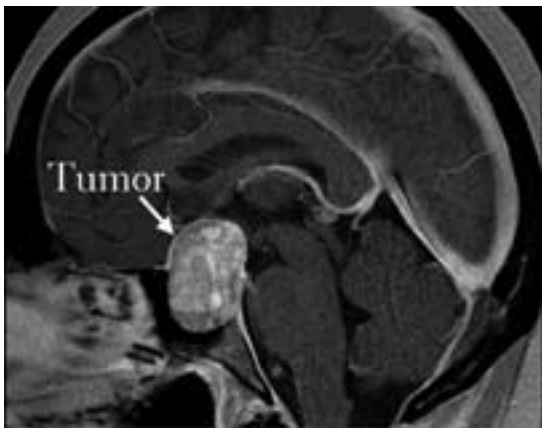

FIGURA 2. Resonancia nuclear magnética, macroadenoma hipofisario (2009)

Nivel de educación: universitario (arquitecta).

Desplazamiento: no ve el cambio de nivel de las escaleras y se golpea frecuentemente los hombros contra los objetos. Se desplaza en lugares exteriores e interiores desconocidos y conocidos en las horas del día, cruza las calles sola, en algunos momentos puede ver las señales de tránsito, no ve los letreros de las calles, ya no conduce automóvil.

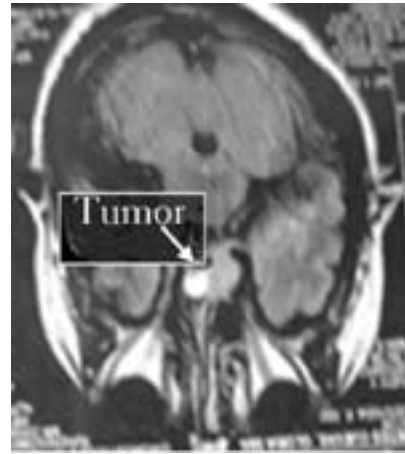


FIGURA 3. Resonancia nuclear magnética (2011), importante masa sobre las estructuras supra y paranasales con componente necrótico de posible origen posquirúrgico

Visión de lejos: no reconoce las caras de las personas ni los objetos a su alrededor. No ve bordes ni peldaños de escaleras. Al caminar tropieza con los objetos que se encuentran en el suelo, reconoce los colores, no ve las letras de los buses.

Actividades de la vida diaria: en las mañanas hace aseo en su casa, limpia la cocina, organiza las habitaciones, y dos veces a la semana trabaja en una oficina de finca raíz, solo en las horas de la tarde; diariamente cocina.

Tareas de cerca: lee, pero con mucha dificultad y muy despacio; solo lee los titulares de periódicos y revistas, le cuesta mucho trabajo ver la comida del plato.

Iluminación: se deslumbra fácilmente, ve mejor en interiores, le molesta mucho la luz del sol, usa lentes de sol y siente descanso con ellos, prefiere la luz halógena.

Necesidades específicas: leer, ver su correo, identificar la comida del plato, mejorar el desplazamiento.

Agudeza visual optotipo VL Feinbloom:

SC OD 3/80 OI PL AO 3/ 80
CC OD 3/50 OI PL AO 3/ 50.

Agudeza visual optotipo VP baja visión:

SC OD 20/ 320 30 cm OI PL

CC OD 20/200 30 cm OI PL.

Motilidad: versiones normales.

Sensibilidad (FACT): OD baja sensibilidad al contraste; OI, no hay respuesta a ninguna frecuencia espacial.

Colores: discromatopsia OD.

Campo visual:

ODI hemianopsia bitemporal con afección nasal y central OI secundaria a lesión tumoral (figura 4).




FIGURA 4. Campo visual hemianopsia bitemporal con afección nasal y central secundaria a macroadenoma hipofisiario

Ojo dominante: derecho.

Subjetivo

OD +1,75 ESF AV 20/50 ADD +2,75 20/70

OI +1,50 ESF AV PL

Reacciones al subjetivo: siente que mejora su visión.

Diagnóstico: hipermetropía, presbicia, hemianopsia bitemporal con afección nasal y central.

En este tipo de pacientes es necesario que la familia conozca la situación real, hay que decirles que deben aproximarse al paciente desde el lado no

afectado, situarlo de manera que su campo visual intacto esté dirigido hacia la puerta de la habitación o hacia el lado que desee realizar cualquier actividad (Palomar, 2002).

Es importante para el optómetra trazar estrategias para mejorar las necesidades básicas del paciente. En el caso clínico referido, las necesidades de la paciente eran la lectura, ver su correo, identificar la comida del plato, mejorar el desplazamiento. Las estrategias de solución incluyen conseguir la mejor AV posible, reducir defectos de deslumbramiento, aumento del campo visual y mejorar la fluidez lectora.

ESTRATEGIAS PARA CUMPLIR METAS DE PACIENTES DE BAJA VISIÓN POR HEMIANOPSIA BITEMPORAL

PRESCRIPCIÓN ÓPTICA PARA MEJORAR AV

Según la American Academy of Ophthalmology Vision Rehabilitation (2007), se debe dar la corrección si mejora significativamente la AV y si el paciente reporta tener una mejoría con los lentes, o si no, esperar hasta el final de todo el proceso. Por ejemplo, en el caso clínico referido, al ser significativa la mejoría de la AV con la prescripción óptica en OD y por la reacción al subjetivo se encuentra conveniente prescribir la corrección para lejos y cerca.

MANEJO DE FILTROS

Es importante ensayar filtros de color como amarillo, ámbar o gris, que evitan el deslumbramiento y mejoran el contraste en el paciente (American Academy of Ophthalmology Vision Rehabilitation, 2007).

MOVIMIENTOS DE EXPLORACIÓN

Los movimientos de exploración tienen como fin ampliar el campo visual dinámico (Valjean, 2010; Santos, 2007; Oyarzábal, 2005); hay programas

informáticos, por ejemplo el EVO (Rodríguez, 2001), o manuales como el LUVR-Reading, muy didácticos y de gran ayuda para los pacientes (Valjean, 2010).

AYUDAS ÓPTICAS PARA MAGNIFICACIÓN DEL CAMPO VISUAL

El uso de ayudas ópticas como la técnica de espejos, los prismas de Fresnel o los prismas de palomar intenta proporcionar mayor campo visual (Palomar, 2002). El uso de telescopios con poco aumento, 2x a 3x, permite a las personas con campos reducidos pero con buena agudeza visual obtener una mejor idea de diversos espacios; el uso de sistemas anamórficos como el telescopio focal invertido con lentes cilíndricos también aumenta el campo visual y reduce el tamaño de la imagen. (Oyarzábal, 2005).

LECTURA

Las hemianopsias bitemporales afectan especialmente a la lectura, al no disponerse del campo visual a la derecha del punto de fijación (Santos, 2007). En todos los casos, la pérdida afecta el campo visual horizontal que se necesita en la lectura, reduciendo con ello el campo de fijación. Se puede pensar en entrenar el número de momentos de fijación (leer el mayor número de palabras sin detenerse), esto mejora la velocidad lectora. También puede ser de ayuda aprender a realizar correctamente la técnica de cambio de línea, probar con la lectura de forma vertical (Espejo, 2005), utilizar la corrección óptica para visión cercana o tener buena iluminación halógena (lámpara de brazo flexible) para mejorar el contraste (Valjean, 2010).

Así mismo, se pueden utilizar ayudas adicionales como atriles, tiposcopios o el dedo para hacer más fácil la lectura, así como ayudas electrónicas —por ejemplo, el circuito cerrado de televisión con sistema óptico—. Existen modelos para conectar al computador que permiten trabajar la lectura/escritura de documentos en papel y, al mismo tiempo,

el trabajo con programas informáticos. También se puede trabajar alternando ambas funciones o dividir la pantalla para tener ambas informaciones al mismo tiempo (Manikanda, 2002).

En la actualidad se espera mucho de los dispositivos del tipo del Low Vision Enhancement System (LVES). Este fue el primer prototipo de un nuevo campo de ayudas. Básicamente, se trata de un circuito cerrado de televisión con dos monitores y tres cámaras de video (dos para visión de lejos y una para visión de cerca). Consigue una ampliación de 10 aumentos con un buen campo visual (Robert, 1994; Peterson, 2003).

El Optelec Clear Reader Advanced permite escanear, ver, ampliar, guardar o escuchar cualquier texto impreso. El Zoom Reader for iPhone 4, and App for Low-Vision Users, es una aplicación que lee, por ejemplo, la letra pequeña de un menú.

DISCUSIÓN

En la literatura revisada se encuentra que los tratamientos para el adenoma hipofisario se basan generalmente en la parte quirúrgica (American Academy of Ophthalmology, 2007; Bobes, 2005; Ezzat, 2002; Gillam, 2006), ya que casi siempre después de la cirugía los pacientes tienen un buen pronóstico, eliminando por completo la sintomatología general y visual (Ezzat, 2002). Pero esto no pasa en todos los casos. En el macroadenoma hipofisario, por ejemplo, se puede afectar de por vida el campo visual (heminopsias bitemporal), diagnóstico muy común (American Academy of Ophthalmology, 2007), y según la OMS a este tipo de paciente se les cataloga como de baja visión.

De ahí surgen varias estrategias en baja visión que puedan ayudar a estos pacientes, pero es preciso saber si de verdad mejoran sus actividades específicas.

Resultados de investigaciones concluyen que sí hay mejoría en esas actividades, como la lectura, después de realizar una rehabilitación visual en

este tipo de pacientes. Todas se basan en el entrenamiento de movimientos de exploración (Kerkhoff, 1994; Zihl, 1995; Nelles, 2001). Algunos estudios reportan que si se entrenan estos movimientos en heminopsias, se aumenta el campo visual dinámico (Oyarzábal, 2005; Valjean, 2010; Espejo, 2005; Santos, 2007).

Zihl (1999) afirma que no en todos los casos hay un buen pronóstico, debido a que otras extensiones del cerebro son responsables de los movimientos sacádicos, que pueden también verse afectados, produciendo una dificultad para lograr movimientos de exploración, por lo cual quizás no funcione en todos los casos.

Por otra parte, es importante tratar de probar todas las ayudas ópticas, como la técnica de los espejos, los prismas de Fresnel o los prismas de Palomar (Palomar, 2002), las cuales intentan proporcionar mayor campo visual; pero realmente no se suelen obtener grandes resultados, ya que es difícil incorporar más información en campos visuales tan reducidos y que además dan una imagen muy distorsionada (Reyes, 2004). No obstante, algunos estudios reportan mejoría con estas ayudas ópticas (Palomar, 2002) en heminopsias homónimas laterales, pero no específicamente en heminopsias bitemporales.

El uso de telescopios con poco aumento (2x a 3x) permite a las personas con campos reducidos pero con buena agudeza visual lograr una mejor idea de diversos espacios; según Oyarzábal (2005) en campos muy reducidos, menores de 5 grados, no son útiles, por las aberraciones periféricas y por el efecto de la disminución del tamaño de la imagen.

Por último, para mejorar el proceso lector hay que saber que la reducción significativa del campo visual periférico obliga al lector a hacer mayor número de fijaciones, reduciendo la velocidad y dificultando el acceso directo a buen número de palabras. En este caso, como lo plantea Espejo (2005), hay que reducir el número de momentos de fijación y proponer al paciente la posibilidad

de hacer la lectura de forma vertical o girando el libro a 90 grados, técnica que no ha tenido buen resultado en todos los casos (Santos, 2007).

CONCLUSIÓN

Es importante no limitar el tratamiento de un paciente con pérdida de campo visual (heminopsias bitemporal) a una prescripción óptica. Se deben correlacionar los resultados de las pruebas realizadas, analizar muy bien la historia y determinar cómo se puede dar respuesta a las necesidades del paciente. La paciente del caso clínico aquí referido se había valorado más de una vez después de las intervenciones quirúrgicas y nunca se trató como paciente de baja visión; por el contrario, siempre se recalca que no había opción para mejorar sus actividades específicas. La evidencia científica comprueba que para este tipo de pacientes hay más de una solución, por lo que es obligación del optómetra estar capacitado y actualizado para abordar adecuadamente a este tipo de pacientes.

REFERENCIAS

- American Academy of Ophthalmology (2007). Neurooftalmología. En American Academy of Ophthalmology, *Neurooftalmología* (p. 159). Boston: Elsevier.
- American Academy of Ophthalmology Vision Rehabilitation (2007). *Vision Rehabilitation for adults*. Recuperado el 12 de agosto del 2012, de http://one.aao.org/CE/PracticeGuidelines/PPP_Content.aspx?cid=df97799c-d21c-4dec-b396-0f647240d439.
- Beckers, A. (2002). *Etiología y diagnóstico del hipopituitarismo*. Londres: OCC Europa.
- Bobes, R. F. (2005). Macroadenoma de hipofisis. *Neurocirugía*, 17, 538-541.
- Bouwmeester, H. J. (2007). Effect of visual training for patients with visual field defects due to brain damage: a systematic review. *Journal of Neurology, Neurosurgery & Psychiatry* 78 (6), 555-564.
- Bowers, M. A. (2009). Conducir con hemianopsia: el rendimiento de detección en un simulador de conducción.

- Investigative Ophthalmology & Visual Science*, 50, 5137-5147 [PMC libres artículo] [PubMed].
- Cedar, S. (2011). Visual fields in neuro-ophthalmology. *Indian Journal of Ophthalmology*, 59 (2), 103-109.
- Elgamal, E. (2007). Pituitary adenomas: patterns of visual presentation and outcome after transsphenoidal surgery. *Ophthalmol Vis Sci.*, 4, 2.
- Espejo, B. M. (2005). *Importancia del aprovechamiento del resto visual para la autonomía personal*. II Congreso Virtual Interevisual sobre la autonomía personal de personas con ceguera o deficiencia visual, Malaga, España.
- Ezzat, A. S. (2002). The pathogenesis of pituitary tumours. *Nature Reviews Cancer*, 2 (11), 836-849.
- Ezzat, A. S. (2004). The prevalence of pituitary adenomas: a systematic review, *Cancer*, 101 (3), 613-619.
- Faglia, E. A. (2001). Genesis of pituitary adenomas. *Neurooncol*, 54, 95-110.
- Fujimoto, N. S. (2002). Criteria for early detection of temporal hemianopsia in asymptomatic pituitary tumor. *Eye*, 16, 731-738.
- Gillam, M. M. (2006). Advances in the treatment of prolactinomas. *Endocrine reviews*, 27, 485-534.
- Gnanalingham, B. S. (2005). El tiempo de recuperación del campo visual después de la cirugía transesfenoidal para adenomas de la hipófisis: los factores predictivos de un buen resultado. *Journal of Neurology, Neurosurgery & Psychiatry*, 76, 415-419 [PMC libres artículo] [PubMed].
- Grossman, Y. D. (2003). Anatomía del SNC: silla turca y base del cráneo central. En Y. D. Grossman, *Neuroradiology* (pp. 529-531). Philadelphia: Mosby.
- Herranz, H. (2006). Manual de optometría. En M. H. Raul, *Manual de optometría* (pp. 41). Madrid: Panamericana.
- Hudson, R. C. (1991). Volumen de tumor de la pituitaria como predictor de la recuperación postoperatoria del campo visual. El análisis cuantitativo mediante perimetría automatizada de estática y la morfometría la tomografía computarizada. *Journal of Clinical Neuro-Ophthalmology*, 11, 280-283
- Keane J. (1996). Cavernous sinus syndrome: Analysis of 151 cases. *Archives of Neurology*, 53 (10), 967-971.
- Kerckhoff, M. U. (1994). Neurovisual rehabilitation in cerebral blindness. *Archives of Neurology*, 51 (5), 474-481.
- Kerrison, L. M. (2000). Stages of improvement in visual fields after pituitary tumor resection. *Am J Ophthalmol*, 130, 813-820.
- Lee Pil, C. Y. (2011). The volume of tumor mass and visual field defect in patients with pituitary macroadenoma. *Ophthalmol*, 25 (1), 37-41.
- Lloyd, R. (2001). Monoclonal pathology of pituitary adenomas. *Neurooncol*, 54, 111-119.
- Maciá, R. C. (2005). Macroadenoma de hipófisis descubierto incidentalmente. Indicaciones del tratamiento quirúrgico. *Neurocirugía*, 17, 538-541.
- Manikanda, S. T. (2002). Vision enhancement systems - Closed circuit. *Ophthalmic Equipment*, 24-25.
- Melmed, S. (2003). Mechanisms for pituitary tumorigenesis. *The Plastic Pituitary*, 1603- 1618.
- Molitch, M. (2001). Disorders of prolactin secretion. *Endocrinology and Metabolism Clinics of North America*, 30, 585-610.
- Moreno, O. G. (2005). Guía clínica de manejo de prolactinoma y otros estados de hiperprolactinemia. *Endocrinol Nurt*, 52, 9-17.
- Mortini, L. M. (2005). Results of transsphenoidal surgery in a large series of patients with pituitary adenoma. *Neurosurgery*, 56, 1222-1233.
- Natachiar, G. (1986). Neuroophthalmic considerations in pituitary tumours. *Neurology India*, 34, 165-170.
- Nelles, E. J. (2001). Compensatory visual field training for patients with hemianopia after stroke. *Neurosci Lett*, 306189-306192.
- Oyarzábal, B. (2005). *Congreso internacional sobre rehabilitación de la baja visión y habilidad visual*. Informe, Italia: ONCE.
- Palomar, F. (2002). *Ayudas visuales y medios de rehabilitación en hemianopsias homónimas laterales completas*. Madrid: Elsevier Masson.
- Pambakian, M. S. (2004). Saccadic visual search training: a treatment for patients with homonymous hemianopia. *Journal of Neurology, Neurosurgery & Psychiatry*, 751443-751448.

- Petermann, N. N. (1999). Pituitary macroadenoma manifesting as an isolated fourth nerve palsy. *Am J Ophthalmol*, 127, 235-236.
- Peterson, W. J. (2003). Benefits of electronic vision enhancement systems (EVES) for the visually impaired. *American Journal of Ophthalmology*, 136, 1129-1135.
- Poon, M. P. (1995). Patterns of visual loss associated with pituitary macroadenomas. *Australian and New Zealand Journal of Ophthalmology*, 23, 107-115.
- Repka, M. N. (1989). Visual outcome after surgical removal of craniopharyngiomas. *Ophthalmology*, 96, 195-199 [PubMed].
- Reyes, D. (2004). *La sordoceguera un analisis multidisciplinar*. Madrid: Estudio.
- Robert, D. L. (1994). Low vision enhancement system. *Technical Digest*, 15, 2, 120-125.
- Rodríguez, J., Lillo, J., Mosquete, M. y Santos, C. (2001). EVO: Sistema informático de entrenamiento visual para personas deficientes visuales. *Revista sobre Ceguera y Deficiencia Visual*, 36, 5-16
- Rojas, P. A. (2008). Manejo de los adenomas hipofisarios. *Revista Chilena de Neuro-Psiquiatría*, 46 (2), 140-147.
- Santos, D. C. (2007). Programa para el incremento de la eficiencia lectora en un caso de hemianopsia heterónima bitemporal. *Revista sobre Ceguera y Deficiencia Visual*, 53, 7-17.
- Schuett, S. (2009). La rehabilitación de la dislexia hemianopica. *Nature Reviews Neurology*, 5, 427-437 [PubMed].
- Suscunza, B. M. (2008). Adenomas hipofisarios: hiperpituitarismo, acromegalia, prolactinomas, enfermedades de cushing. *Medicine*, 10 (13), 829-838.
- Thomas, S. K. (2002). Visual field defects in non-functioning pituitary adenomas. *Indian J Ophthalmol*, 50, 127-130.
- Valjean, G. W. (2010). *Lear to use your vision for reading*. Madison: Luv Reading Series.
- Warren M. (2009). Pilot study on activities of daily living limitations in adults with hemianopsia. *American Journal of Occupational Therapy*, 63, 626-33
- Yen, L. J. (1990). Ptosis as the early manifestation of pituitary tumour. *American Journal of Ophthalmology*, 74 (3), 188-191.
- Zihl, J. (1995). Visual scanning behavior in patients with homonymous hemianopia. *Neuropsychologia*, 33 (3), 287-303.
- Zihl, J. (1999). Oculomotor scanning performance in subjects with homonymous visual field disorders. *Visual Impairment Research*, 1 (1), 23-31.

Recibido: 20 de mayo del 2012
 Aceptado: 17 de septiembre del 2012

CORRESPONDENCIA

Diana Gutiérrez
 gutidiana1984@hotmail.com

Artículo de reflexión
